Исследование симметрии радионуклидных томографических изображений для создания методов автоматизации диагностики

А.В. Демин, В.А Колбасин

ИСМА, г. Харьков

Перфузионное томографическое исследование головного мозга (мозговой кровоток)

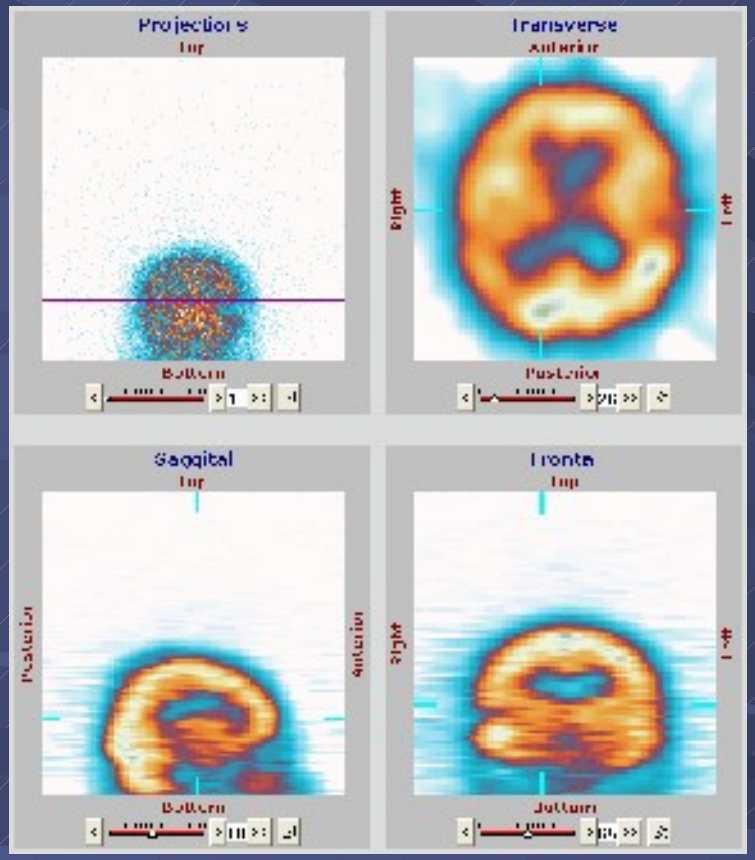

Сравнивая симметричные участки, врач диагносцирует нарушения мозгового кровоснабжения (перфузии)

Проблема – определить ось симметрии.

Распределение перфузионного РФП в срезе головного мозга

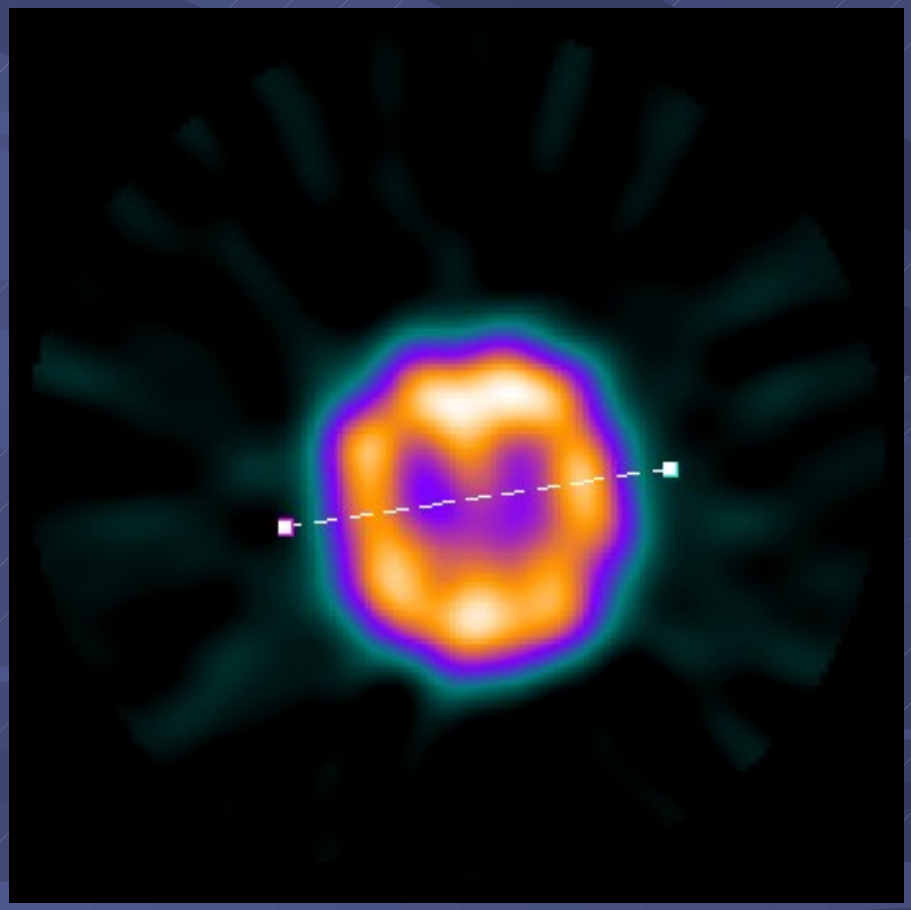

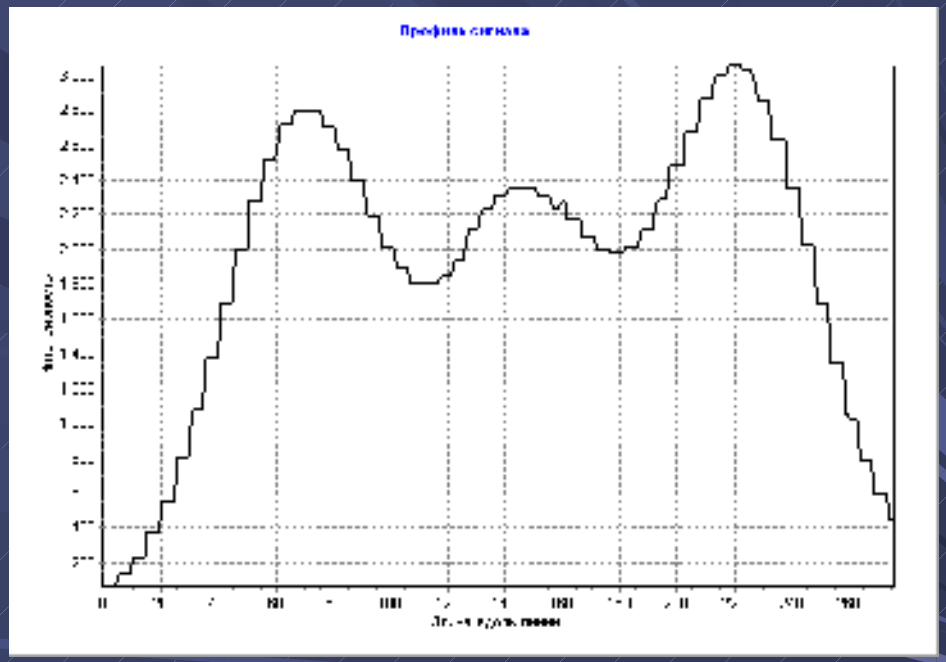

Симметризация среза по маске

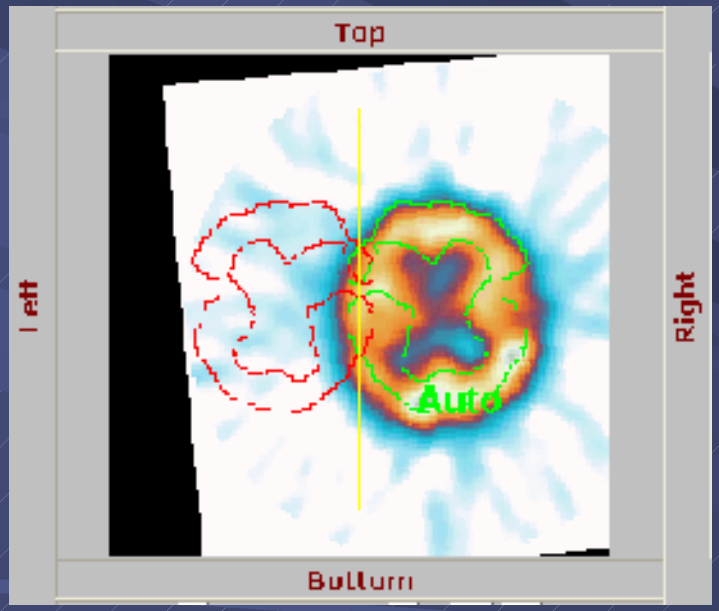

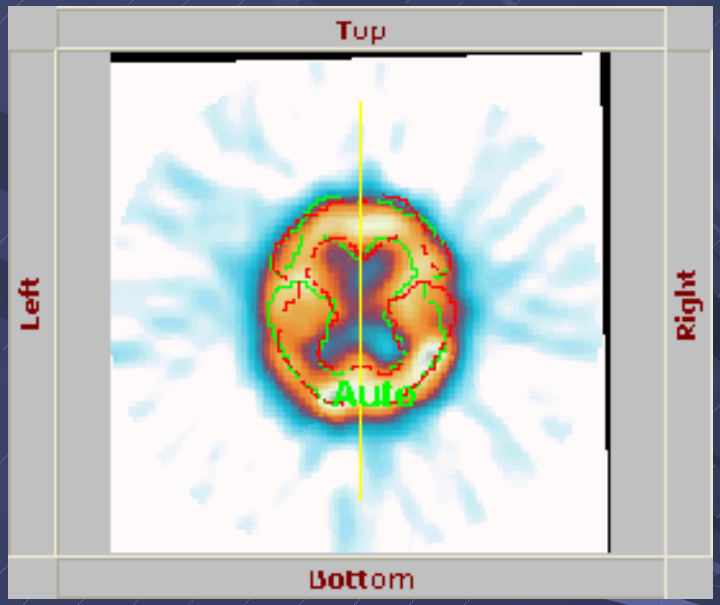

Угол наклона главной оси тензора инерции

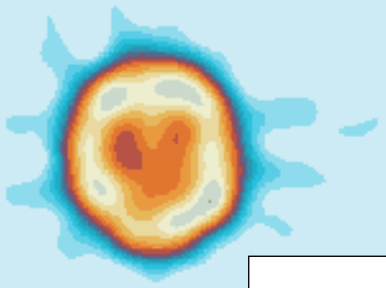

Исследования близкие к норме

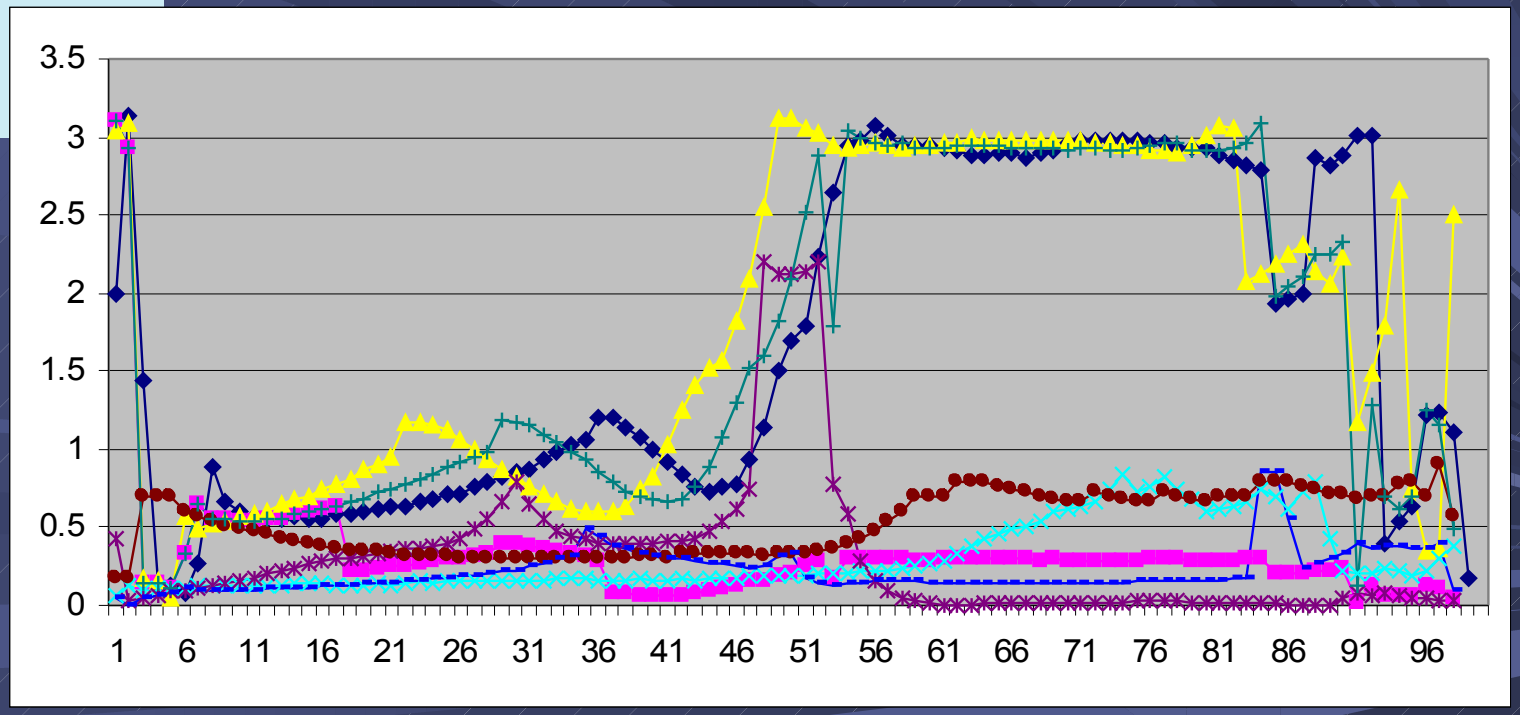

Выделение области, соответствующей плато на графике





Томографическая реконструкция одного среза с разными параметрами

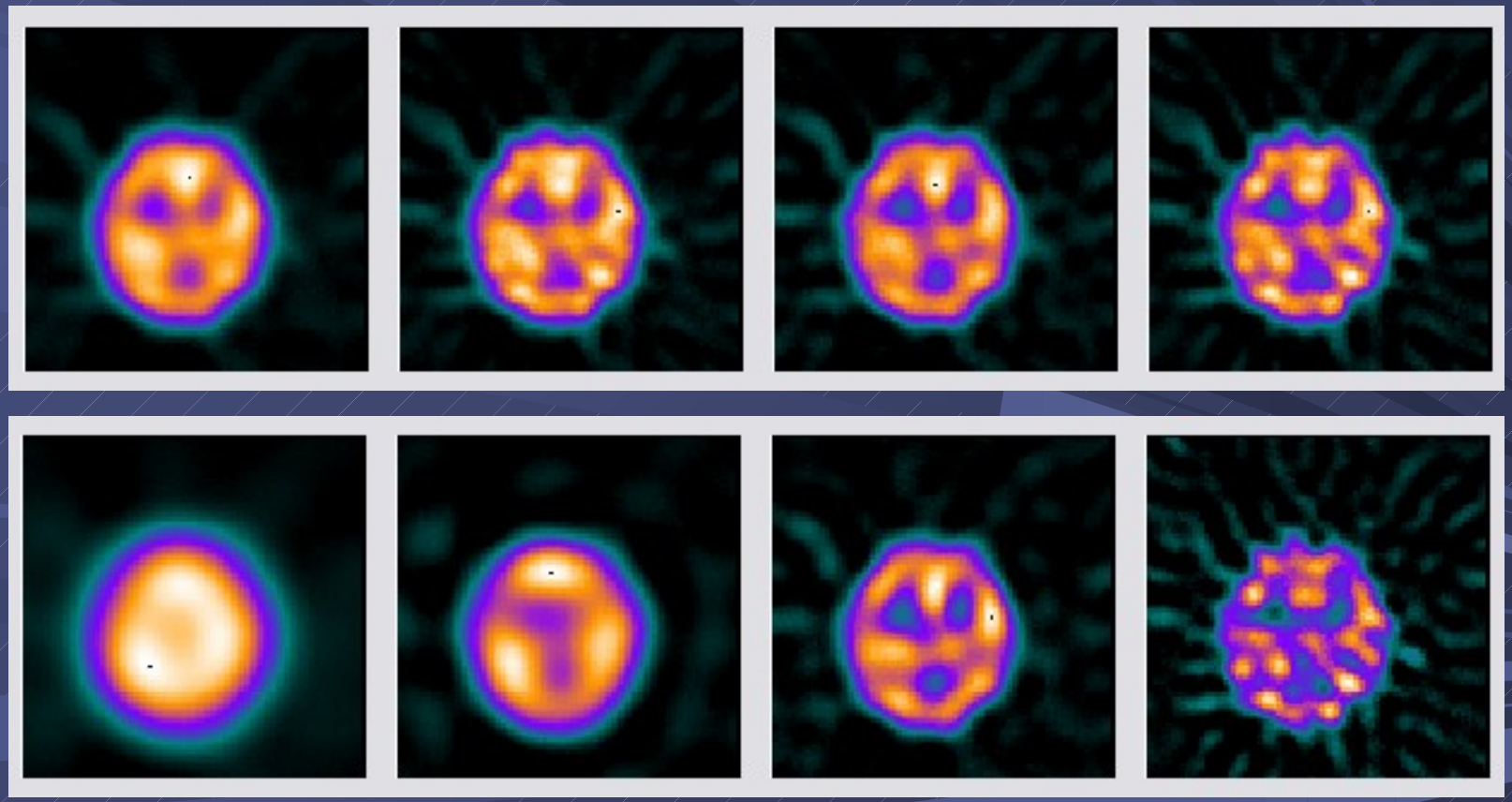

Графики симметризации для различных параметров реконструкции

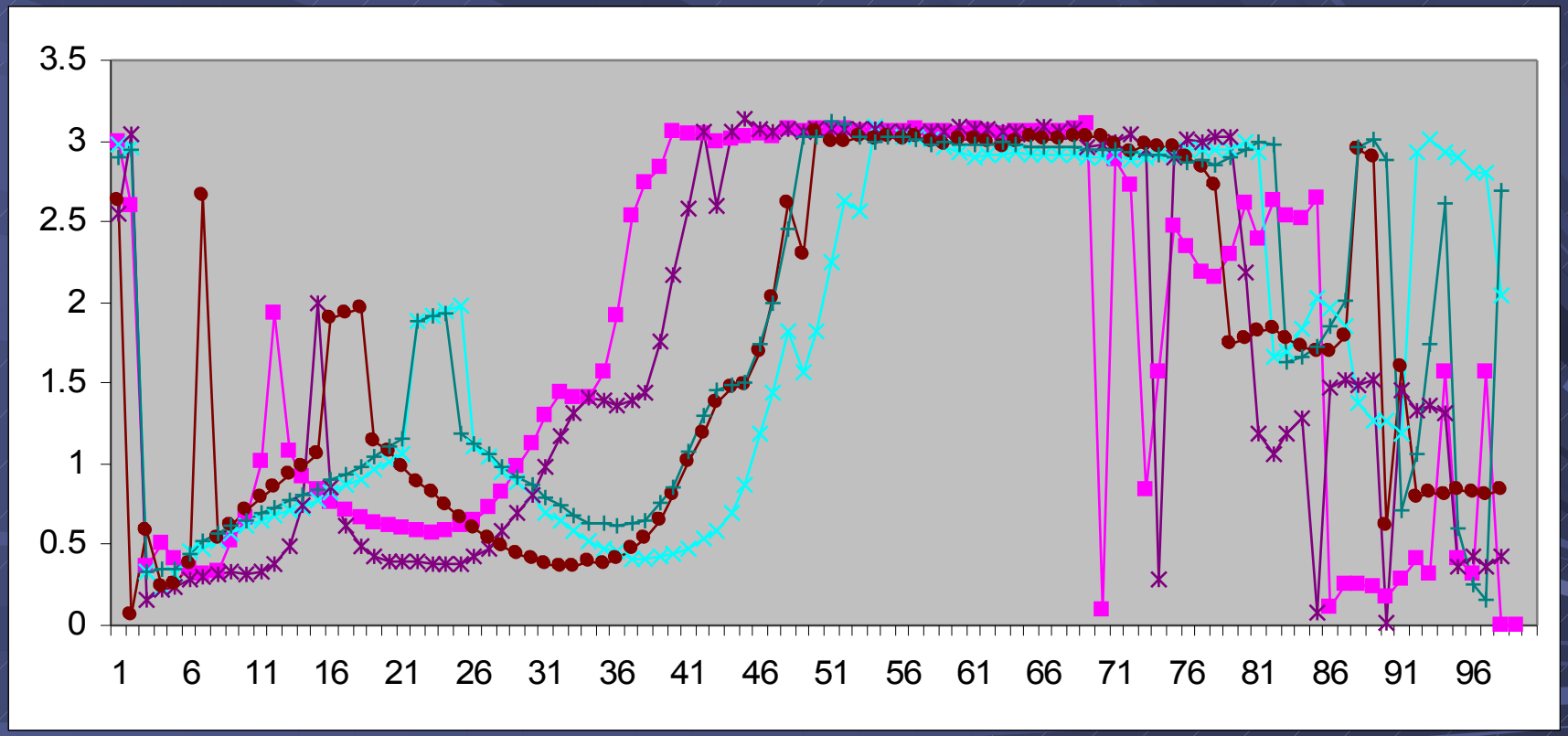

Паталогтческие исследования

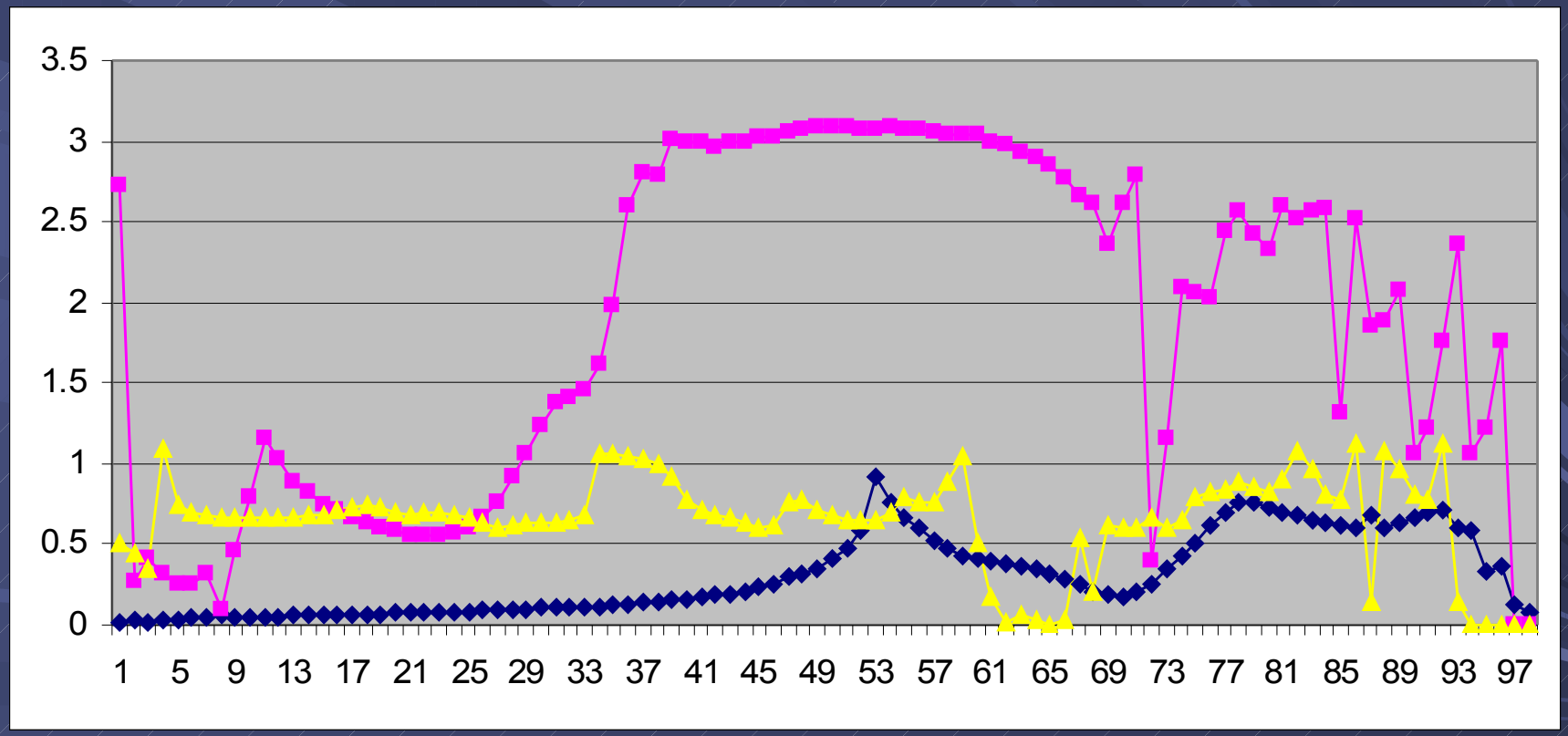

Аномальная паталогия

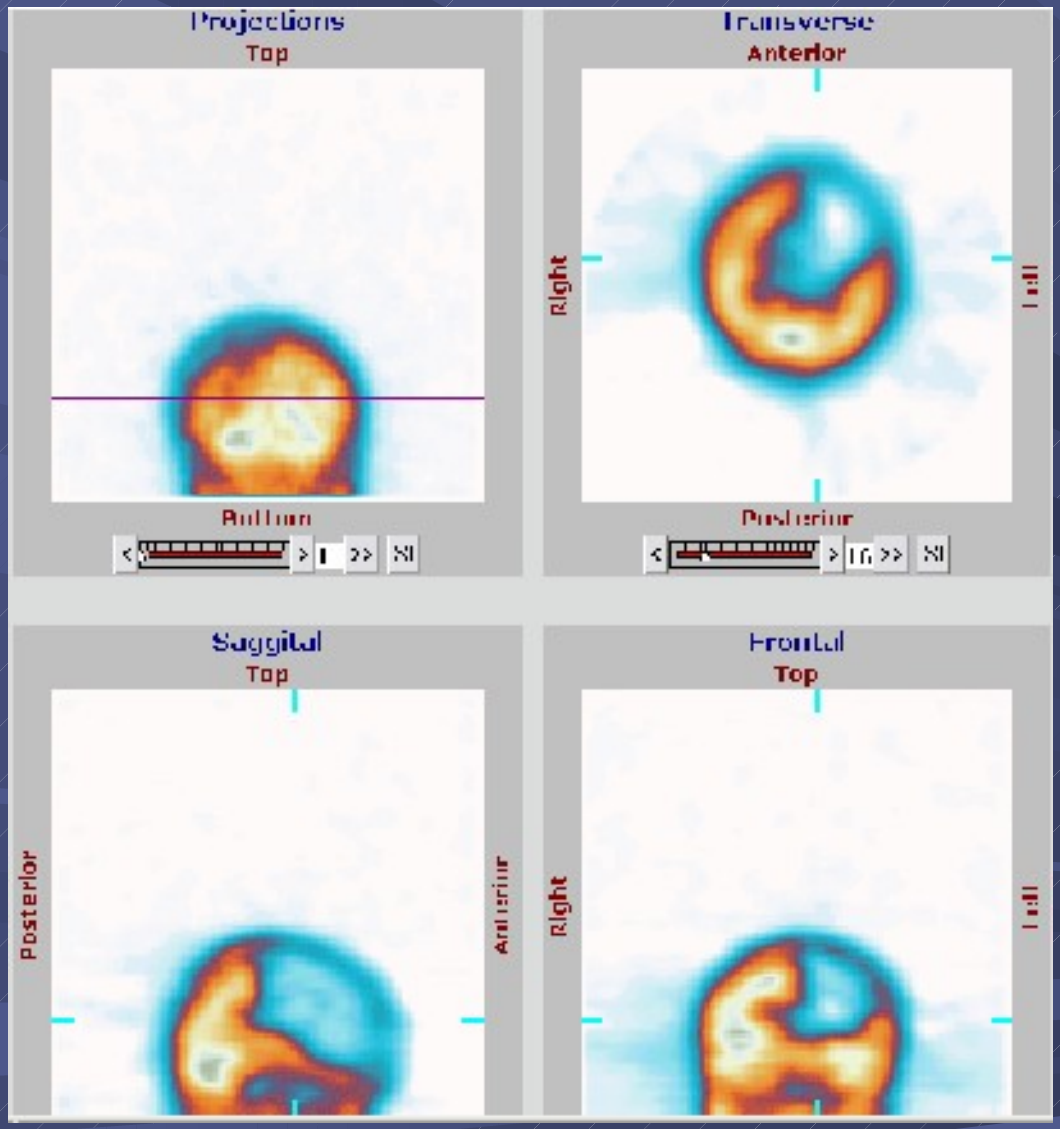

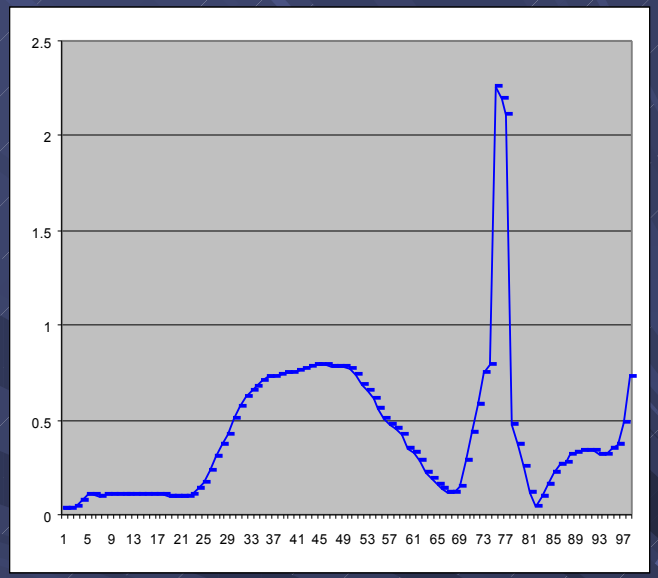



Выводы

- Разработан способ нахождения оси симметрии для томографических изображений перфузии головного мозга
- Разработан программный модуль для автоматической симметризации
- Исследуются диагностические возможности «тензорных кривых»

Спасибо за внимание